手術ナビゲーションの臨床での使用実態に関するアンケート調査結果報告（2）脳神経外科

東京女子医科大学 先端生命研究所 先端工学外科
村垣善浩，伊関 洋，中村亮一，鈴木孝司

アンケートに回答いただいたのは 30 施設であり，医師数の中央値が 11 人から 15 人，病床数の中央値は 41 から 50 人と一般脳神経外科を反映していると思われる．ナビゲーションの使用経験があるのは 25 施設（83％）で，今回調査した 3 つの臨床科の中で使用率は最も高く，脳神経外科がナビゲーション発祥の科であり，脳神経外科におけるナビゲーションのニーズの高さが反映されている．ナビゲーションの形式は現在主流である光学式が 69％と最も多く，ついで日本発で最初のナビゲーション装置であるアーム式が 15％であった．これも日本発の磁気式はわずか 3％で，体内深部にある機器先端等のナビゲーションで将来応用が期待されているが，現状脳神経外科での採用は 1 つのみであった．機器導入年度も 1991 年（これはおそらく世界初）からそれ以降徐々に導入件数が増加している．

脳神経外科占有での使用が 68％と他の科と比べてナビゲーション機器を占有して使用している率が高かった．これは，ナビゲーション手術症例数を報告した 21 施設のうち，81 例以上使用した施設が 13 施設（62％）と半数をこえていること，デモでの使用（短期使用）が 36％（14／39）の施設であることから，導入した施設は多くの症例でナビゲーションを使用する heavy user であることから来ていると推察された．また，ワークステーションの操作者，画像入力者が医師である施設が 7 割以上で，3 科全体の 5 割と比較し医師自体がナビゲーション操作に習熟している割合が高いと考えられる．

さてナビゲーション手術は回答者の 90％が必要で，87％が導入・継続したいと考えている．実際のナビゲーションを使用した 2944 例の報告の内 1692 例（58％）でナビゲーションが絶対必要だったと考えている．手術内容は，開頭脳腫瘍摘出術（85％）が最も多く，次に経蝶骨洞的下垂体腫瘍摘出術（9％），定位的手術（生検や電極埋め込み）（5％），てんかん手術（3％）が続き，その他動脈瘤等の血管障害で使用している施設がある．対象脳腫瘍は境界不鮮明な神経膠腫や手術視野が狭い下垂体腺腫や頭蓋底髄膜腫である．神経膠腫では，摘出率の増加や他の画像との融合による正確な摘出，下垂体ではレントゲン透視がいらない，髄膜腫では内頚動脈などの重要構造物の同定に有用で，その他深部や小さな脳腫瘍への位置確認に有用だった．また使用による安心感という意見も多かった．

一方で問題としてはナビゲーション使用による手術時間と手間の増加，そして手術進行に伴う脳の移動（ブレインシフト）による誤差，体位や皮膚のずれによる誤差などがあげられる．その他マーカに伴う作業への不満，外れる汚れる等トラブルも多かった．

脳神経外科の中で脳腫瘍手術や定位脳手術は，ナビゲーションが現状標準的手術機器となりつつあり，脳神経外科医がナビゲーションがより正確で安全な位置同定と手術に貢献すると考えていることが，調査結果より推察された．

付録 調査結果データ

Q1 貴科について

貴科は：[　] 耳鼻咽喉科，[　] 整形外科，[　] 脳神経外科，[　] その他（　　）
2006 年末における貴科の常勤医師数：（　　）人
2006 年末における貴科の病床数：（　　）床

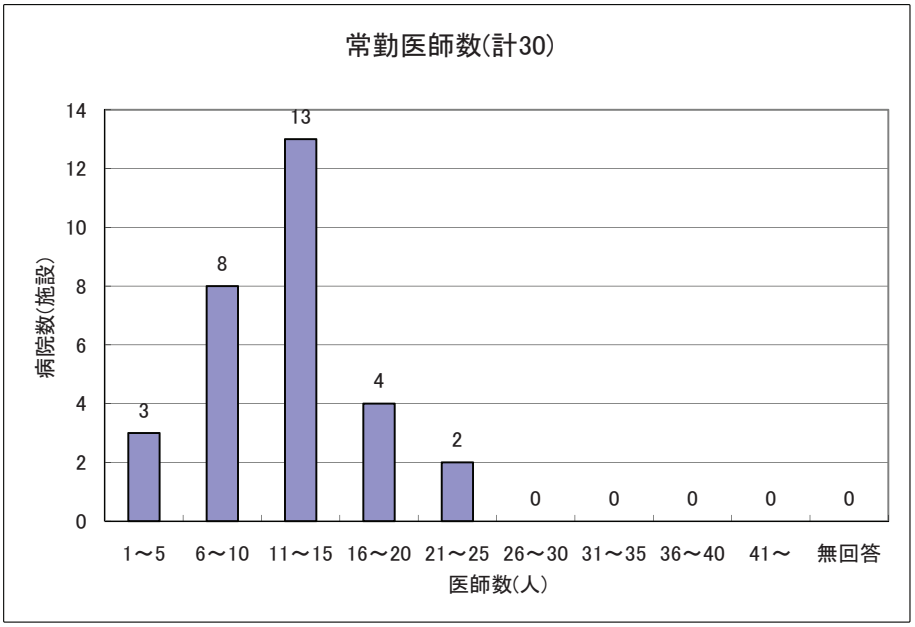

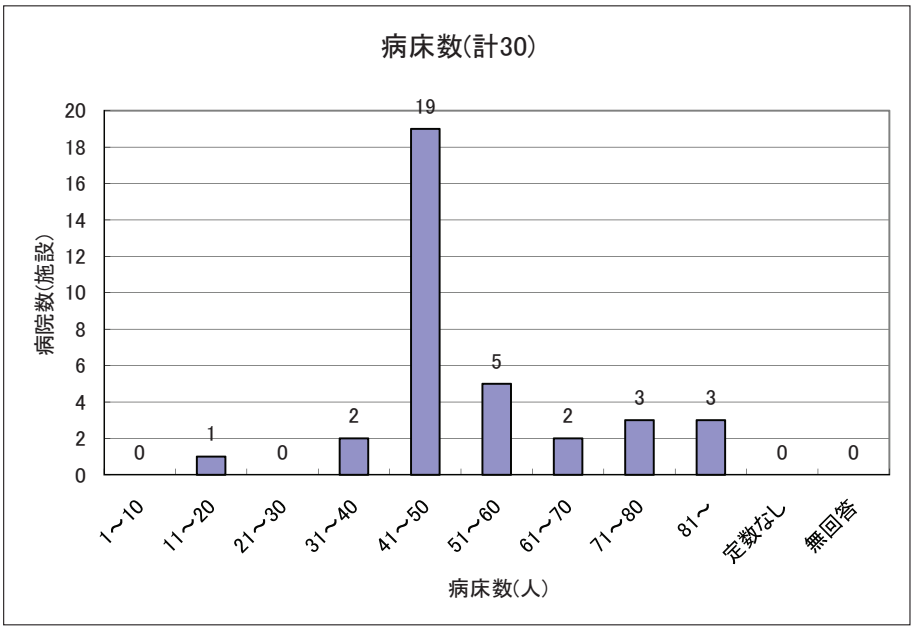

Q2 ナビゲーションの使用経験について

2006 年中（1 ～ 12 月）に，ナビゲーションシステムを使われましたか：[　] ある，[　] なし

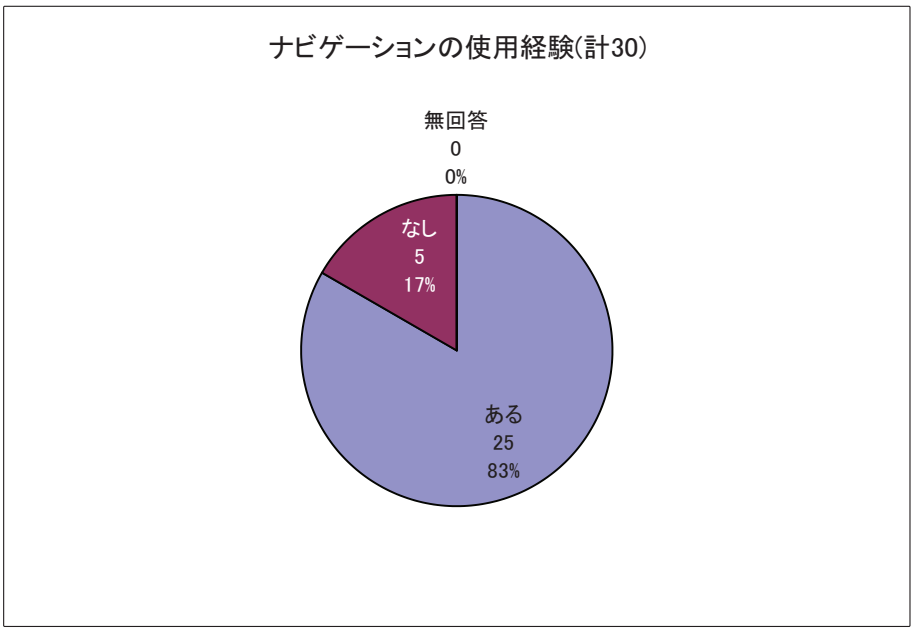

Q3 使われたことのある機種名，形式，購入の有無，デモ使用について

機種名 1：(　　)

形式：[　] 光学式，[　] 磁気式，[　] アーム式

購入の有無：[　] 購入，[　] デモ使用，[　] 独自開発

導入年度：(　　～　　)

（注：3 機種目まで同様の記入欄，4 機種以上の場合のため数行の空欄を用意）

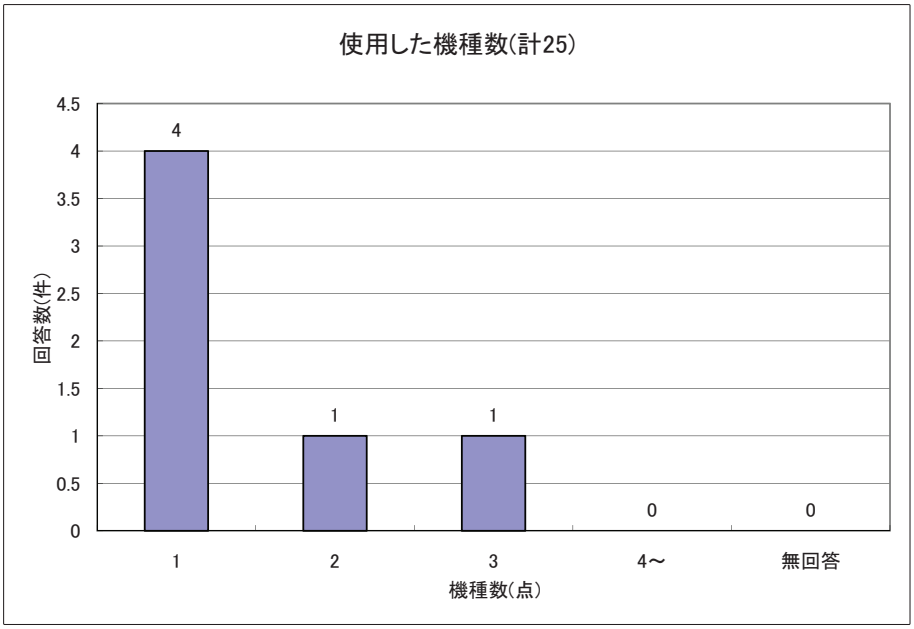

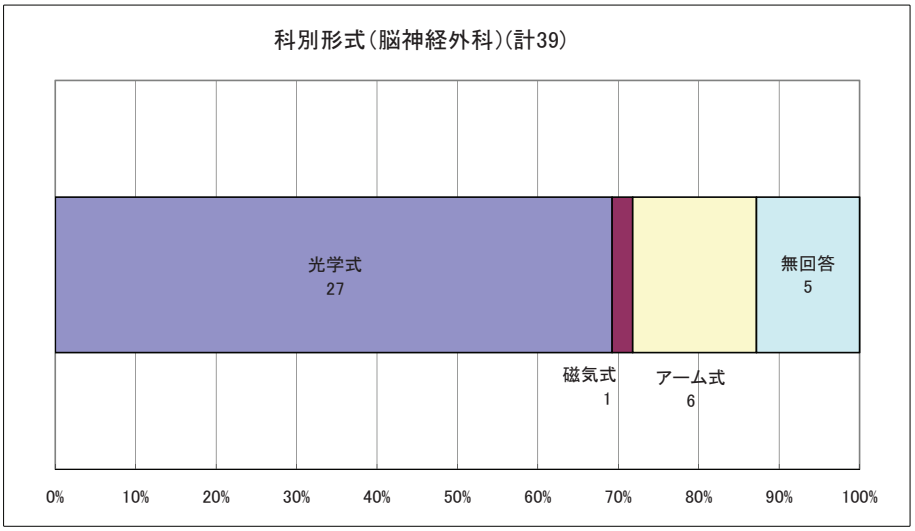
科別形式(脳神経外科)(計39)
光学式
27
磁気式
1
アーム式
6
無回答
5
0%
10%
20%
30%
40%
50%
60%
70%
80%
90%
100%

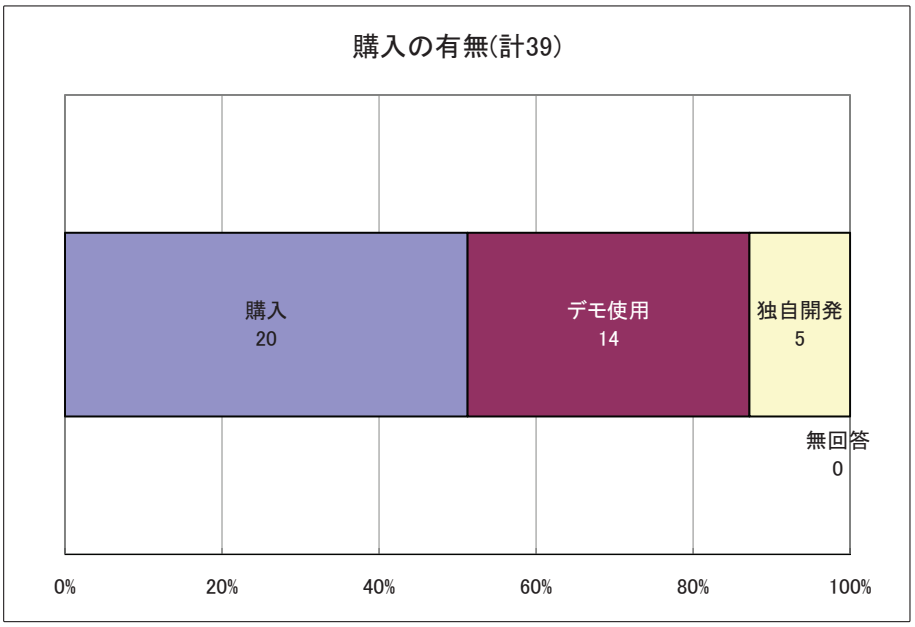
購入の有無(計39)
購入
20
デモ使用
14
独自開発
5
無回答
0
0%
20%
40%
60%
80%
100%

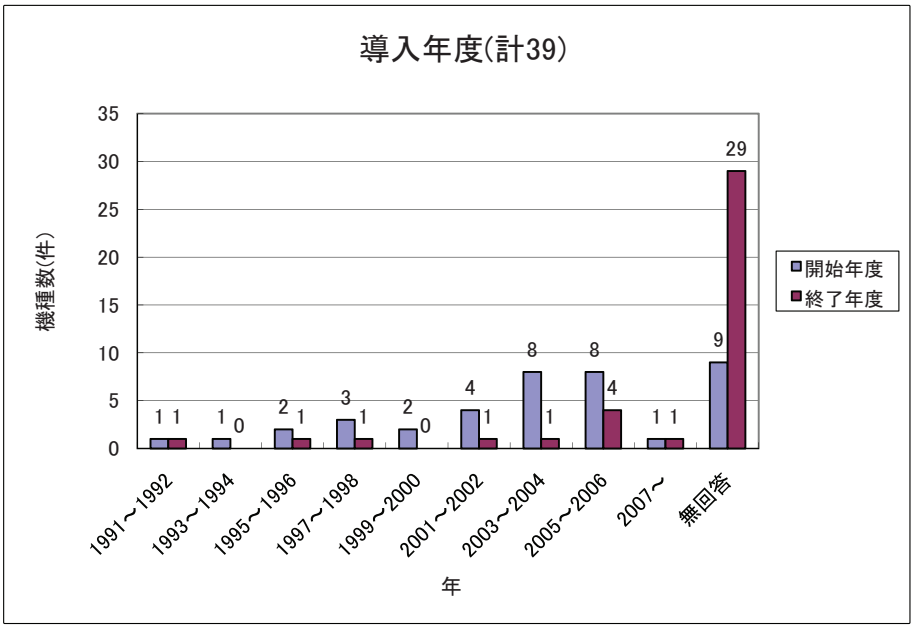
導入年度(計39)
機種数(件)
35
30
25
20
15
10
5
0
1 1
1 0
2 1
3 1
2 0
4 1
8 1
8 4
1 1
9 29
1991～1992
1993～1994
1995～1996
1997～1998
1999～2000
2001～2002
2003～2004
2005～2006
2007～
無回答
年
開始年度
終了年度

Q4 独自開発のご経験をお持ちの場合につきお伺いします

開発されたのは：[　] 医局員，[　] 共同研究（大学など研究機関）
[　] 共同研究（医療機器企業），[　] その他

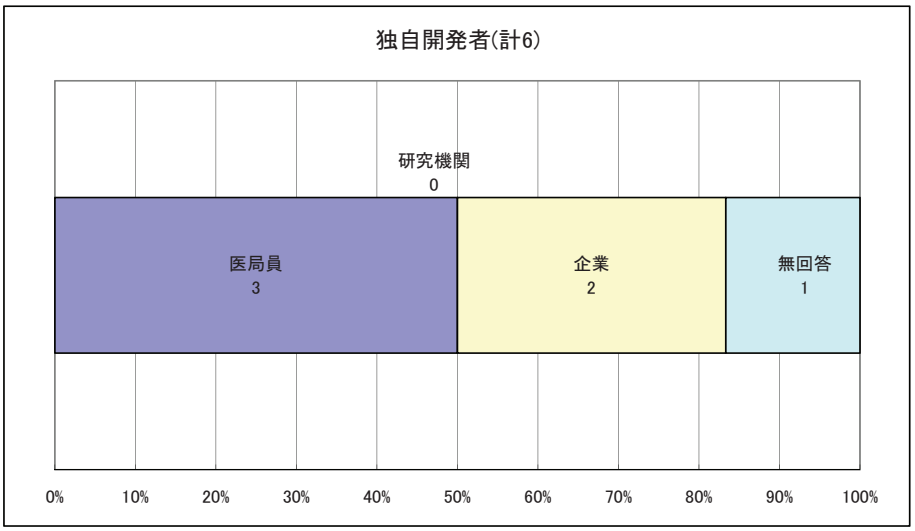

Q5 購入された場合につきお伺いします

機器は貴科専有でしょうか：[　] 科専有，[　] 共有
共有の場合，他に使用している科は：(　　)

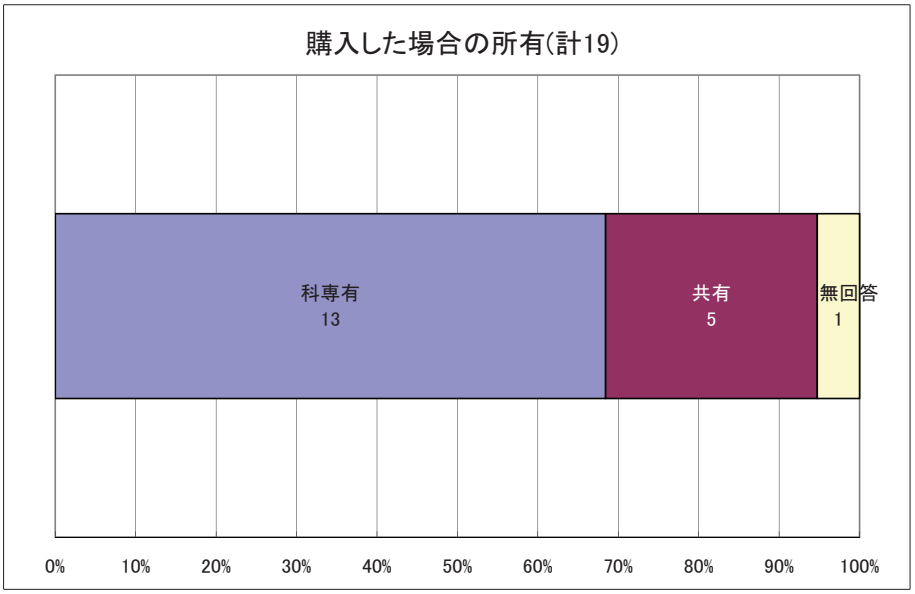

Q6 操作者について

ワークステーションへの画像の入力は：

［　］医師，［　］臨床工学師，［　］機器業者，［　］その他（　　）

術中のワークステーションの操作は：

［　］医師，［　］臨床工学師，［　］機器業者，［　］その他（　　）

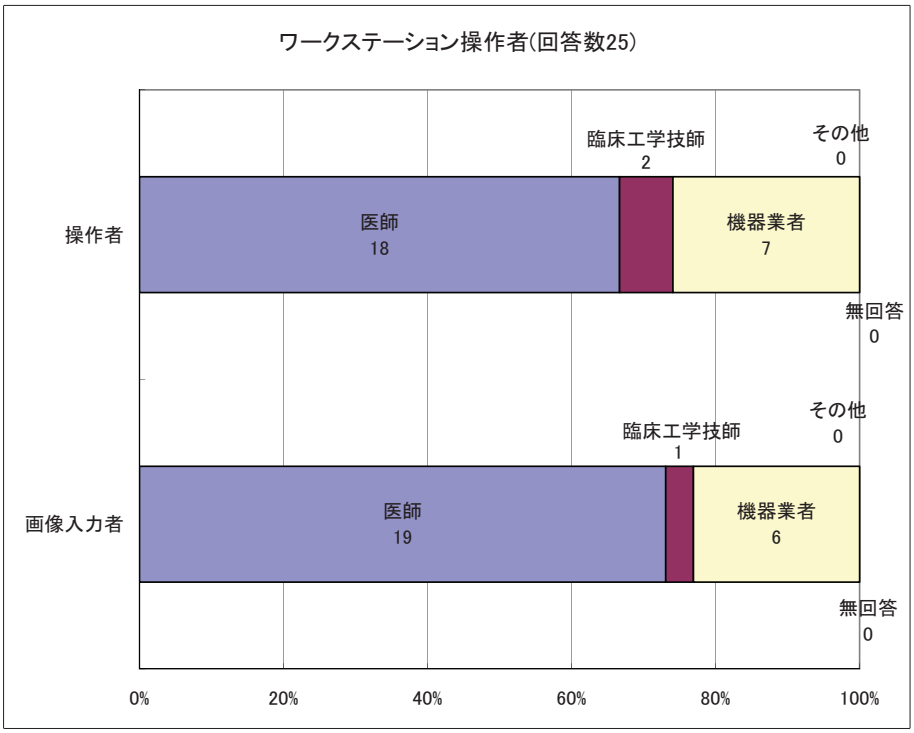

Q7 レジストレーションについて

レジストレーションの方式は：

［　］マーカ，［　］オート，［　］サーフェイス，［　］レーザ［　］，その他（　　）

レジストレーションの時間：平均（　　）分

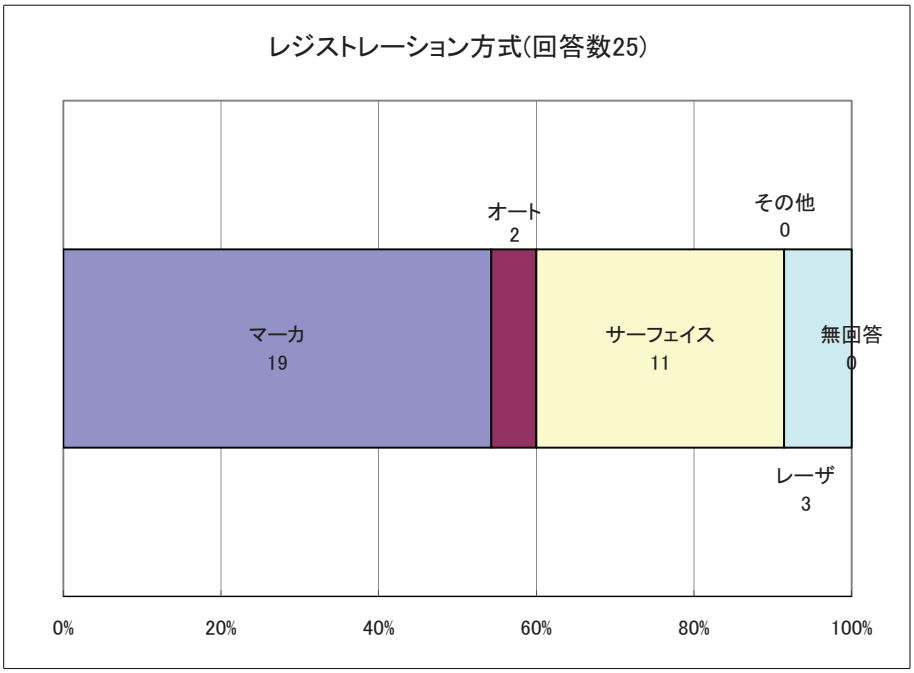

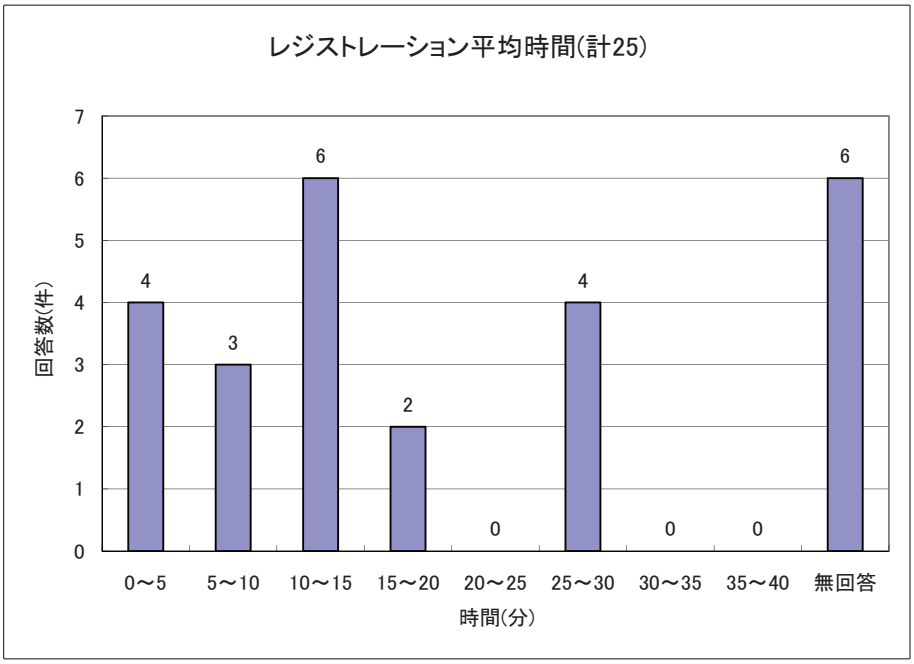

Q8 プローブについて

プローブは：[　] メーカーのものを使っている，[　] 独自のものを使っている
独自の工夫をお持ちの方は，具体的に工夫についてご紹介ください（任意回答）

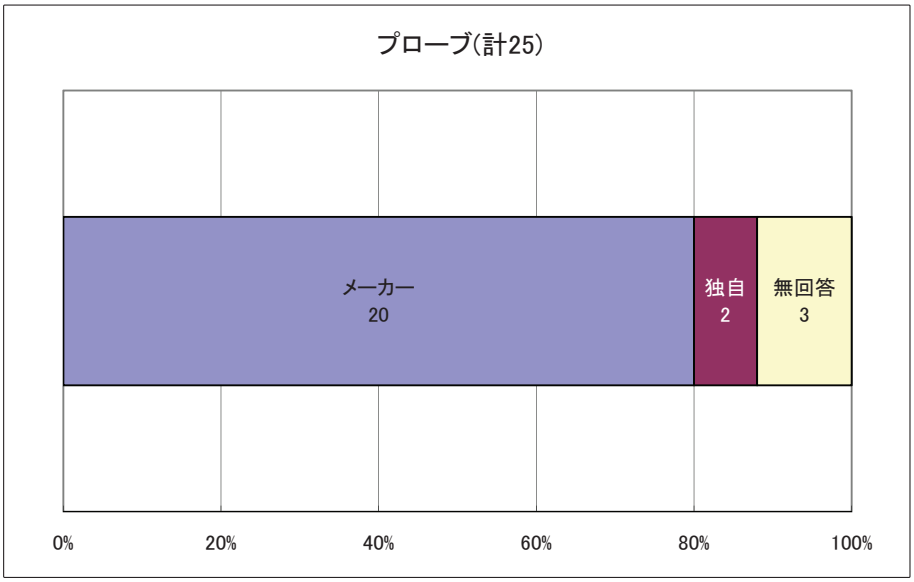

Q9 マーカ，プローブ，フレームの滅菌方法，使用形態について

滅菌方法：[　] EOG，[　] プラズマ，[　] オートクレーブ，[　] その他（　　）

マーカを再利用する場合，その目安：
[　] 使用回数（約　　回），[　] 汚損程度，[　] 精度低下，[　] 認識率低下

滅菌方法，再利用はメーカー指定の方法通りでしょうか：[　] はい，[　] いいえ

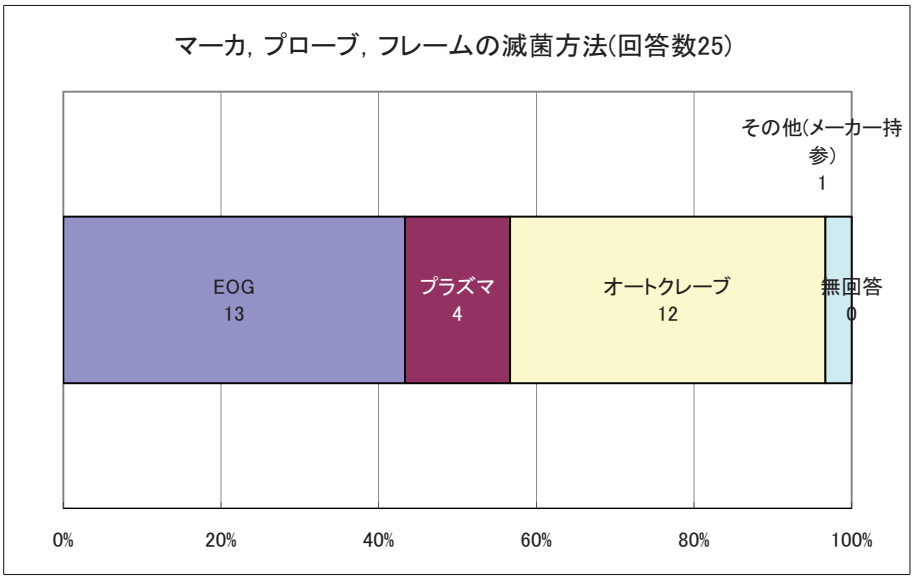

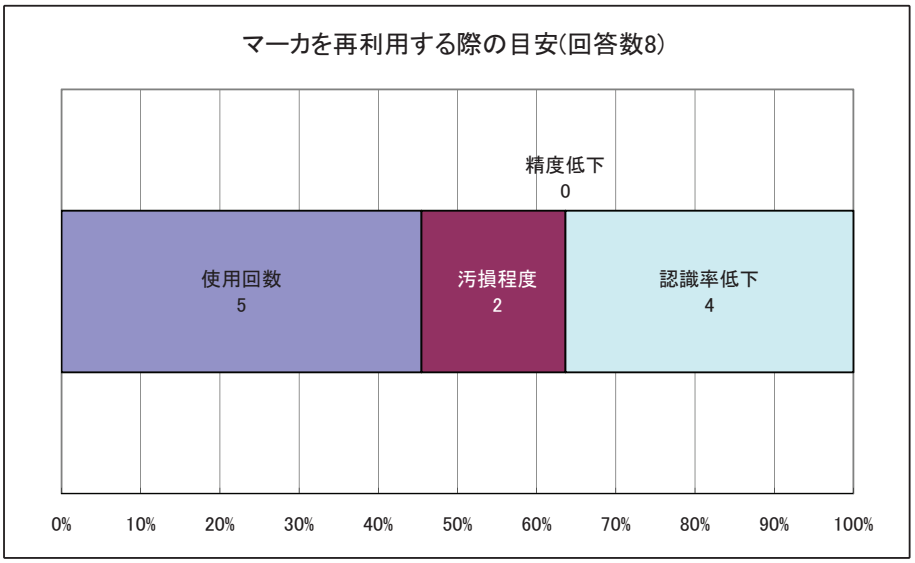

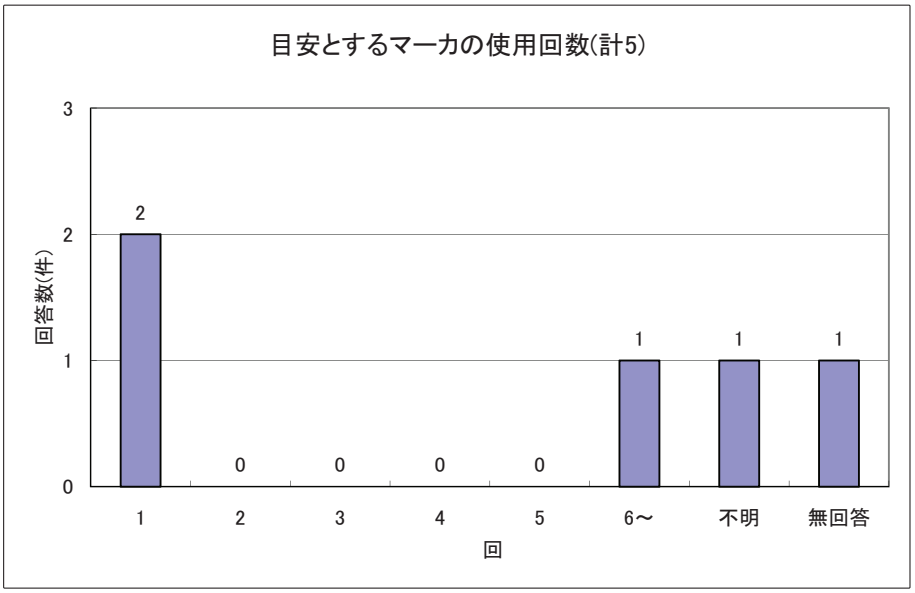
目安とするマーカの使用回数(計5)
回答数(件)
3
2
1
0
2
0
0
0
0
1
1
1
1
2
3
4
5
6～
不明
無回答
回

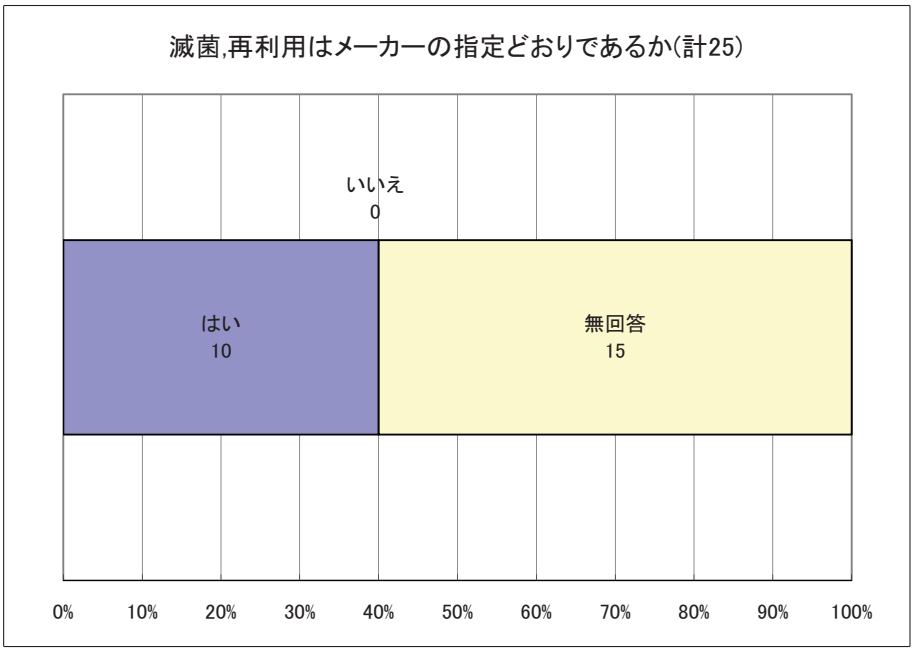
滅菌,再利用はメーカーの指定どおりであるか(計25)
いいえ
0
はい
10
無回答
15
0%
10%
20%
30%
40%
50%
60%
70%
80%
90%
100%

Q13 全体の症例数

貴科における 2004 年～ 2006 年のナビゲーション手術症例数：（　　）例
貴科におけるこれまですべてのナビゲーション手術症例数（任意回答）：
（　　）例，（　　～　　年）

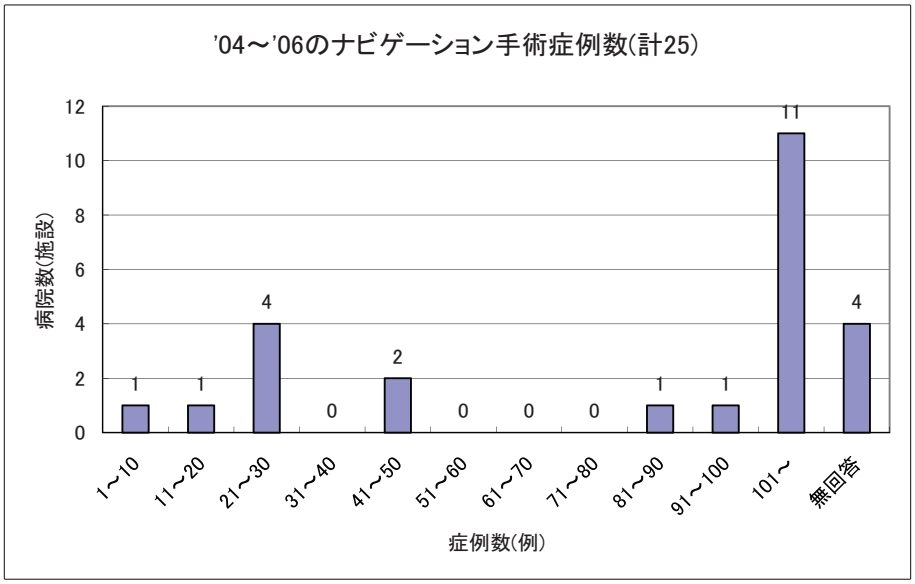

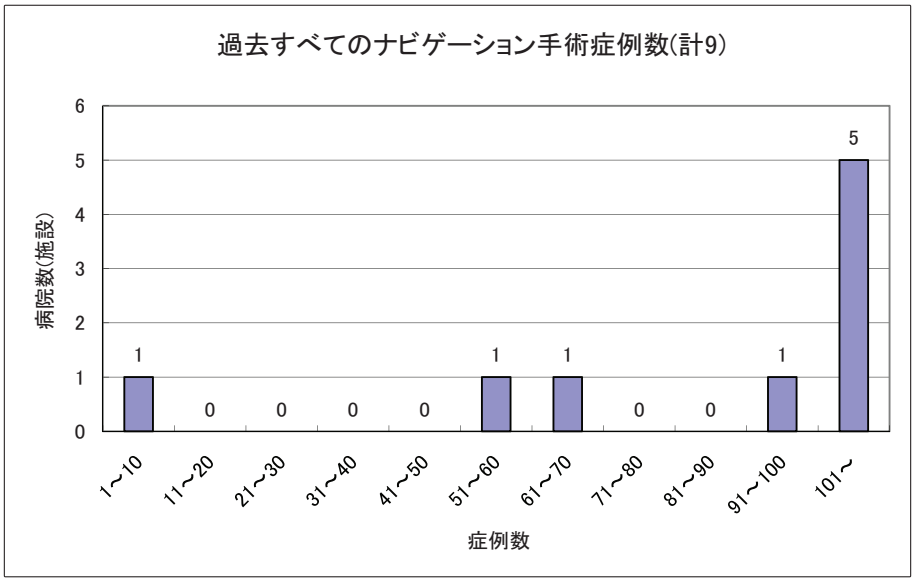

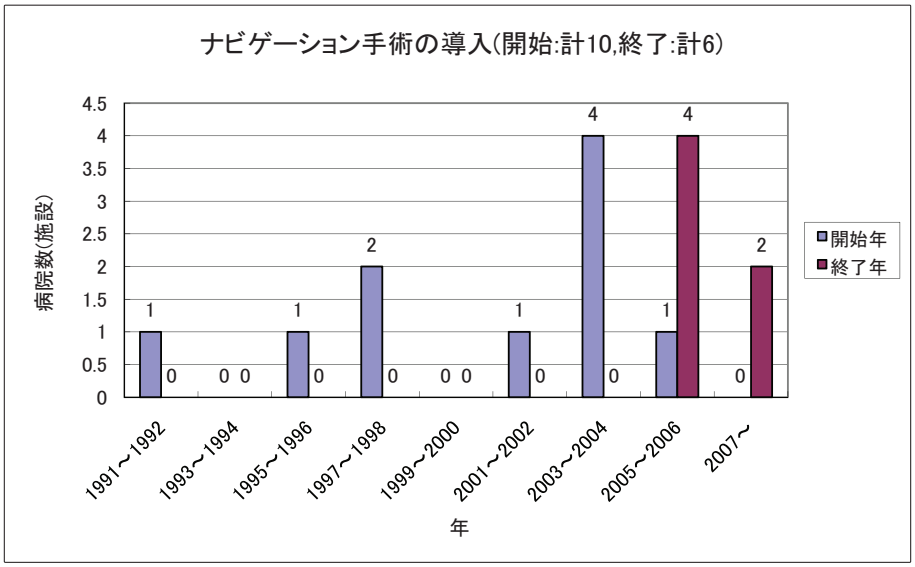

Q14a 手術名を多い順にお書きください（2004 ～ 2006 年）

（　　）術，（　　）例（内，絶対必要例（　　）例）
（　　）術，（　　）例（内，絶対必要例（　　）例）
（　　）術，（　　）例（内，絶対必要例（　　）例）
（　　）術，（　　）例（内，絶対必要例（　　）例）
（　　）術，（　　）例（内，絶対必要例（　　）例）

	病院数	総症例数	総絶対必要数
開頭脳腫瘍摘出術			
脳腫瘍摘出術	25	2427	1307
頭蓋底腫瘍摘出	2	70	40
脳腫瘍生検術	1	35	35
後頭蓋窩腫瘍摘出	2	7	5
経蝶形骨洞的下垂体腫瘍摘出	9	261	203
定位的手術			
生検術	2	72	30
深部脳刺激装置うめこみ術	2	62	62
その他	1	10	10
てんかん手術	2	60	10
脳動脈瘤クリッピング術	1	15	10
脳動静脈奇形摘出術	1	1	1
脊椎手術	1	10	5
眼窩内腫瘍摘出術	1	5	2

Q14b 実際の手術での誤差はどれくらいですか

平均（　　）mm

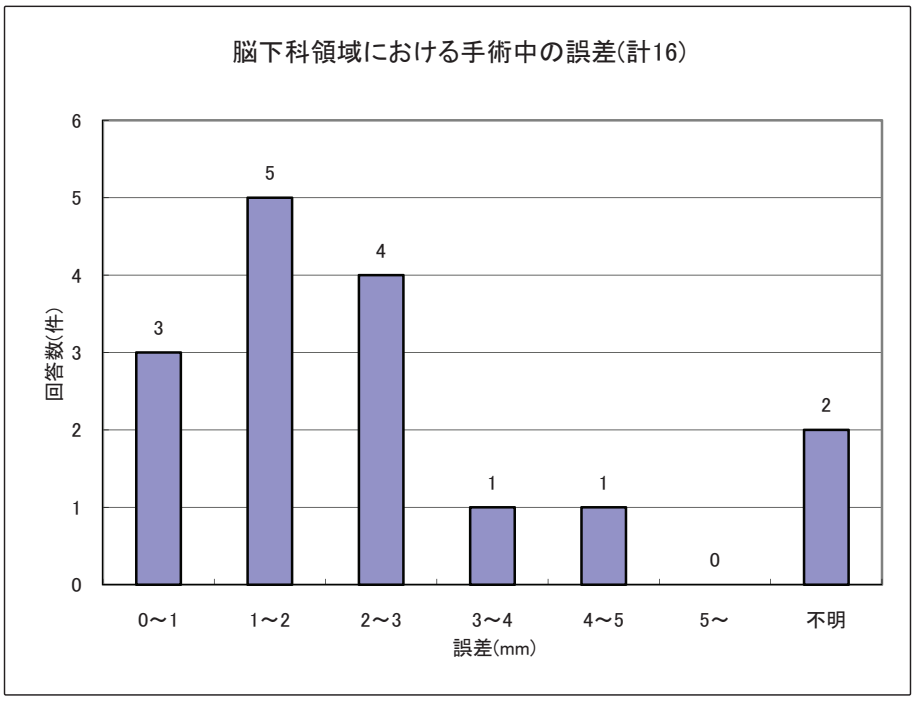

Q14c 貴科におけるナビゲーション手術のメリット

具体的にどのような症例で良かったかご紹介ください（複数可）

- （開頭範囲の決定に有用．脳深部の腫瘍に対し，正確に短時間でアプローチできる．径蝶形骨洞手術において術中透視が不要となった．）脳実質内腫瘍，下垂体腺腫，脳室内腫瘍，頭蓋底腫瘍，髄膜腫
- ①内頚動脈など重要構造物の同定②巨大腫瘍でオリエンテーションがつきにくい時③脳室内腫瘍，脳深部腫瘍
- ①パーキンソン病②脳実質内胚瘍（グリホーマ）③頭蓋低胚瘍
- glioma. 頭蓋底腫瘍
- PET と MRI を fusion した画像をもとに，ナビゲーションを行なうことにより，脳腫瘍病変の中でも，より悪性度の高い部位を確実に摘出できるようになった
- 安心感．教育的効果
- 下垂体 Op 時に透視がいらない．グリオーマ摘出時に重要構造物を把握しやすい
- グリオーマ手術において，MRI，PET を fusion させ可能な限り摘出することができる．開頭範囲の決定
- グリオーマの gyrus ミスがない．頭蓋底はずれない．特に脊索腫に重宝している
- グリオーマの摘出例（肉眼的に脳との境界不鮮明）
- 重要構造を温存して機能障害の出現をさける
- 深部 glioma
- 頭蓋底髄膜腫，CP － angle 腫瘍，下垂体腫瘍
- 正確に腫瘍の位置，境界が分かる．Disorientation を防ぐ．予想外の合併症はない
- 精度の高い手術が可能
- 小さな病変．脳深部の病変．機能的に重要な場所に近いところの病変
- 摘出率の増加．病変への到達が速い．位置が確認できる安心感
- 肉眼的には境界が不鮮明な腫瘍のガイド．運動繊維の画像との統合
- 脳幹，小脳の腫瘍
- 脳室内腫瘍や頭蓋底部腫瘍など Brainshift の少ない症例．巨大 AVM の摘出にも利用できた
- 表面の病巣の位置決めにはとてもよい．Skcell base の lesion に対しては CT がすごくよい．Tumor の周辺にマーカを入れる post fence 方式で摘出がうまく行える
- より正確かつ安全な手術が可能また術中エコーとの対応により術中の摘出度をリアルタイムに評価可能

Q14d 貴科におけるナビゲーション手術のデメリット

（複数可）

・術中にずれが生じた際の不安感
・手術の途中でナビの正確性が低下したとき以後の手術進行に迷うことがある
・①脳実質が空気などで shift した時②レジストレーションでマーカに布などかけたとき，誤差が大きくなる（5 mm 程度）
・髄液流出による誤差
・Prone position での誤差が大きくなってしまい，使えなかったことがある．ナビゲーション画像により，腫瘍が残存する場合がある
・手術時間が延長する　（2 件）
・時間がかかる　（2 件）
・約 1 時間の延長
・術前準備に時間がかかる　（3 件）
・麻酔導入後から手術開始までの時間が以前より 15 ～ 20 分延長した
・レジストレーション時のトラブルによる手術開始時間の遅れ
・手間
・キカイの用意の手間
・術前に MRI が必要　（2 件）
・術前の MRI が自由にとれない
・月曜日の手術でマーカ装着 MRI が金曜で土日患者が洗髪できない．マーカ代が教室研究費持ち出し
・後頭蓋窩腫瘍や後頭頭頂葉腫瘍などで腹臥位で行なう手術

Q14e その他に貴科手術に関してのご意見をお書きください（任意回答）

・「14a」と関連しますが，ナビゲーションが「絶対必要」な手術はないと考えます．あった方がより安全に正確にできる手術はたくさんあります
・CT，MRI あるいは SPECT 画像の Fusion を行ないたい
・transsphenoidal surgery で腫瘍の位置，摘出の程度判定に有用．特に再発症例で有用
・今後術中 CT（または MRI）を入れたい．術中にデータを更新してさらに精度を高めたい
・絶対必要例以外でもナビゲーションを使用することで手術の正確性，安全性は向上すると思われる
・側臥位で（あるいは腹臥位）のマーキングが面倒なのでこれを改善して欲しい
・ナビゲーションが必要な症例はナビゲーションない施設では手術すべきでない
・脳外科で 10-2 以上の安全性を求めるなら必須
・マーカを貼るのがめんどう

Q17 副損傷，合併症（任意回答）

手術全体について，ナビゲーションシステムを使ったにもかかわらず副損傷，合併症が生じた例がございましたらご紹介ください．

・glioma 手術ではナビゲーション使用でも手術の合併症はあります．平均 14%です．

Q18 貴科の手術においてナビゲーションシステムは必要とお考えですか

[　] 必要，[　] 必要でない，[　] どちらでもない

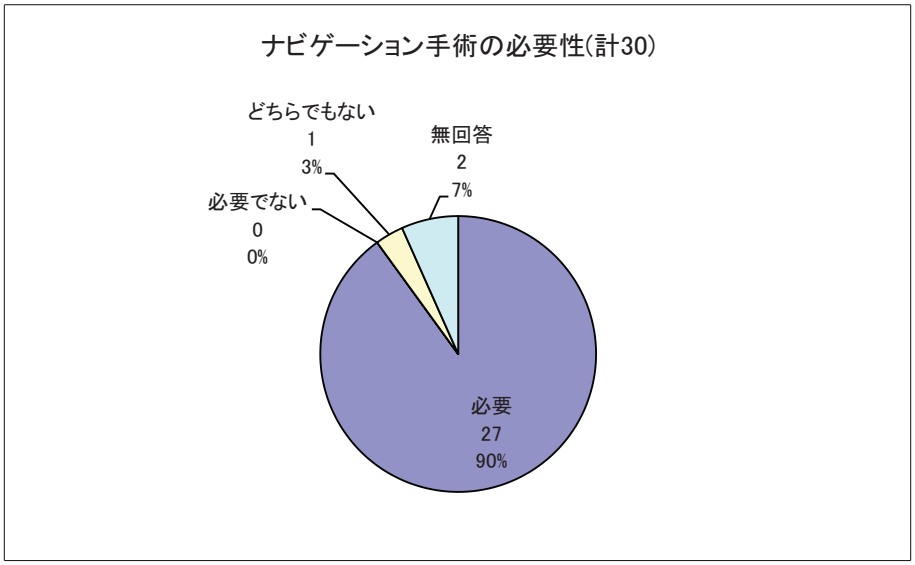

Q19 今後，機器の導入あるいは引き続き使用していきたいとお考えですか

[　] したい，[　] しない，[　] どちらでもない

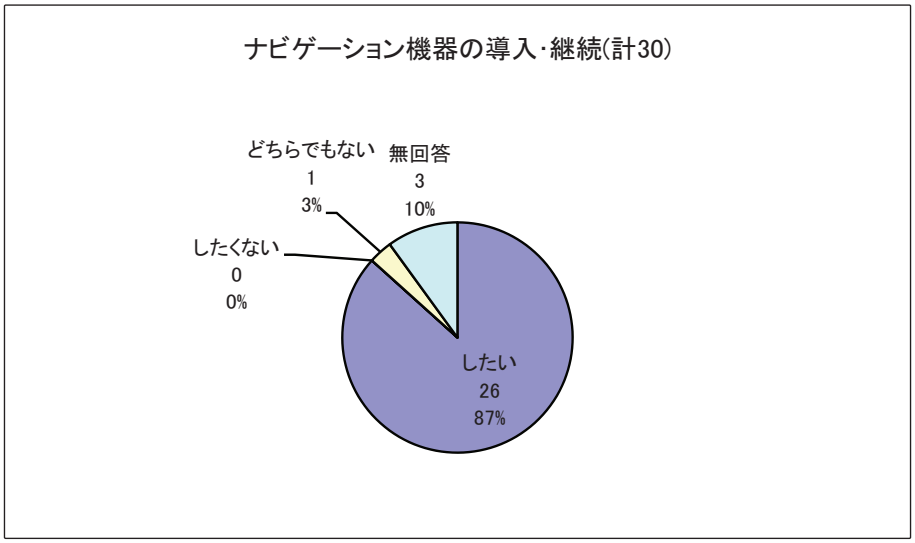

Q21 先進医療に申請する意向はございますか

[　] ある，[　] ない，[　] 既に申請中

「ある」とお考えの場合はいつ頃ですか．　（　　年頃）
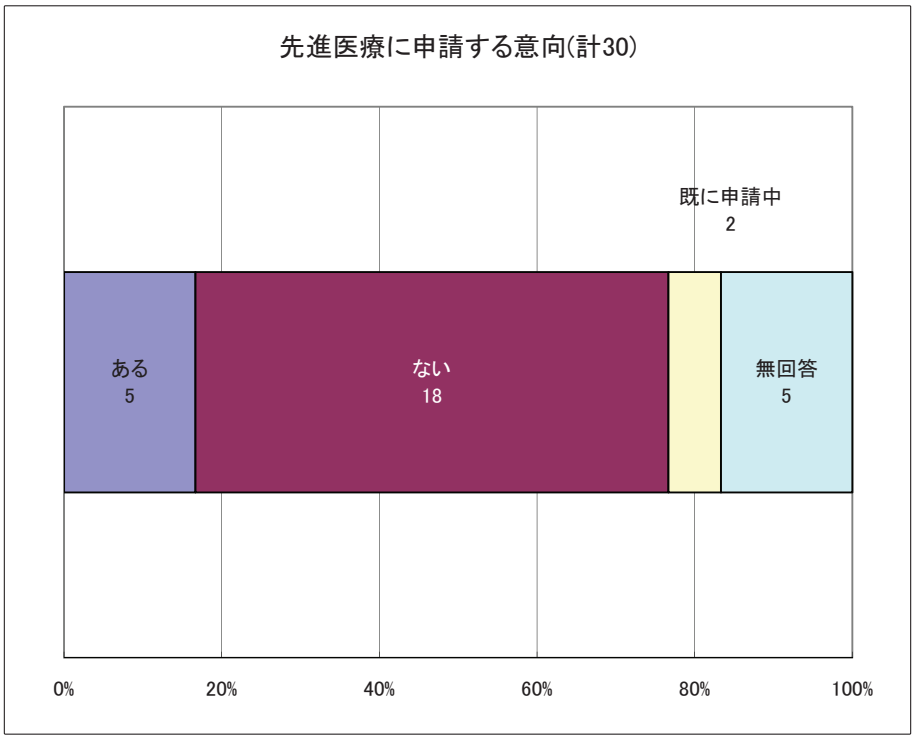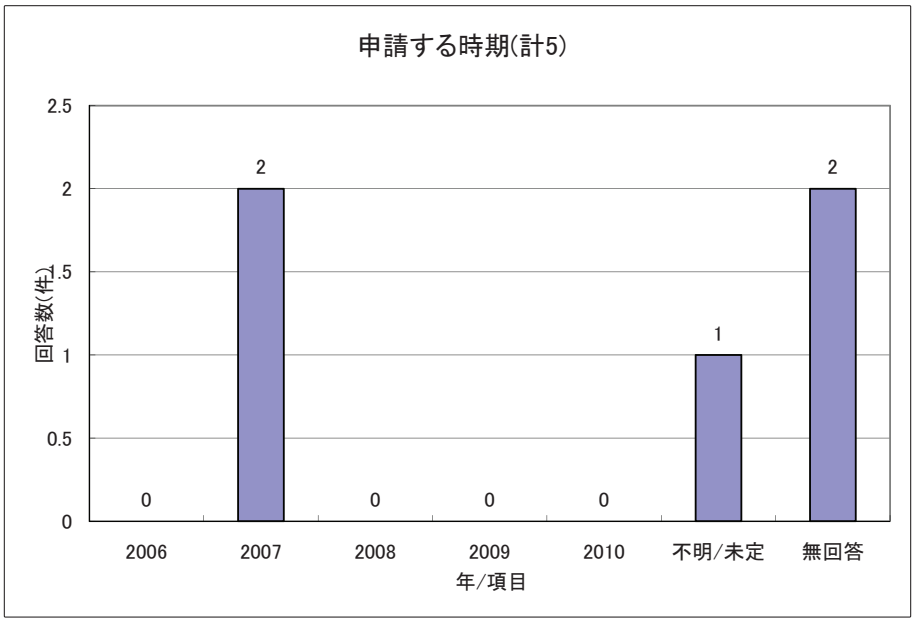
「ある」「既に申請中」の場合，その申請テーマは（　　）